

# Historia Clínica Florencia Ami

## Datos del paciente

Paciente:	Florencia Ami	Genero:	Femenino
Fecha de Nacimiento:	5/5/1986	Edad:	38 años, 4 meses
Fecha de impresión:	10/9/2024	Teléfono:	

## Antecedentes

¿Es alérgico a alguna sustancia o medicamento?	Sí	Penicilina
¿Ha sido intervenido quirúrgicamente alguna vez?	Sí	
¿Consume algún medicamento?	No	
¿Presenta problemas con anestesia local o general?	No	
¿Padece hemorragias o sangrados?	No	
¿Padece diabetes?	No	
¿Padece hipertensión arterial?	No	
¿Padece fiebre reumática?	No	
¿Padece asma bronquial?	No	
¿Padece V.I.H.?	No	
¿Padece enfermedades cardiovasculares?	No	
¿Padece enfermedades respiratorias?	Sí	Asma
¿Esta embarazada?	No	
¿Padeció una enfermedad grave recientemente?	No	
¿Fuma?	No	

## Trabajo realizado

### Fecha

### Subtratamiento

Cirugía	4/9/2024	Extracción muela de juicio
Odontología General	14/8/2024	Arreglo caries

## Observaciones

Hacer limpieza en el próximo control

Firma y Aclaración

# Odontograma FLORENCIA AMI

**Paciente:**

Florencia Ami

**Genero:**

Femenino

**Fecha de Nacimiento:**

5/5/1986

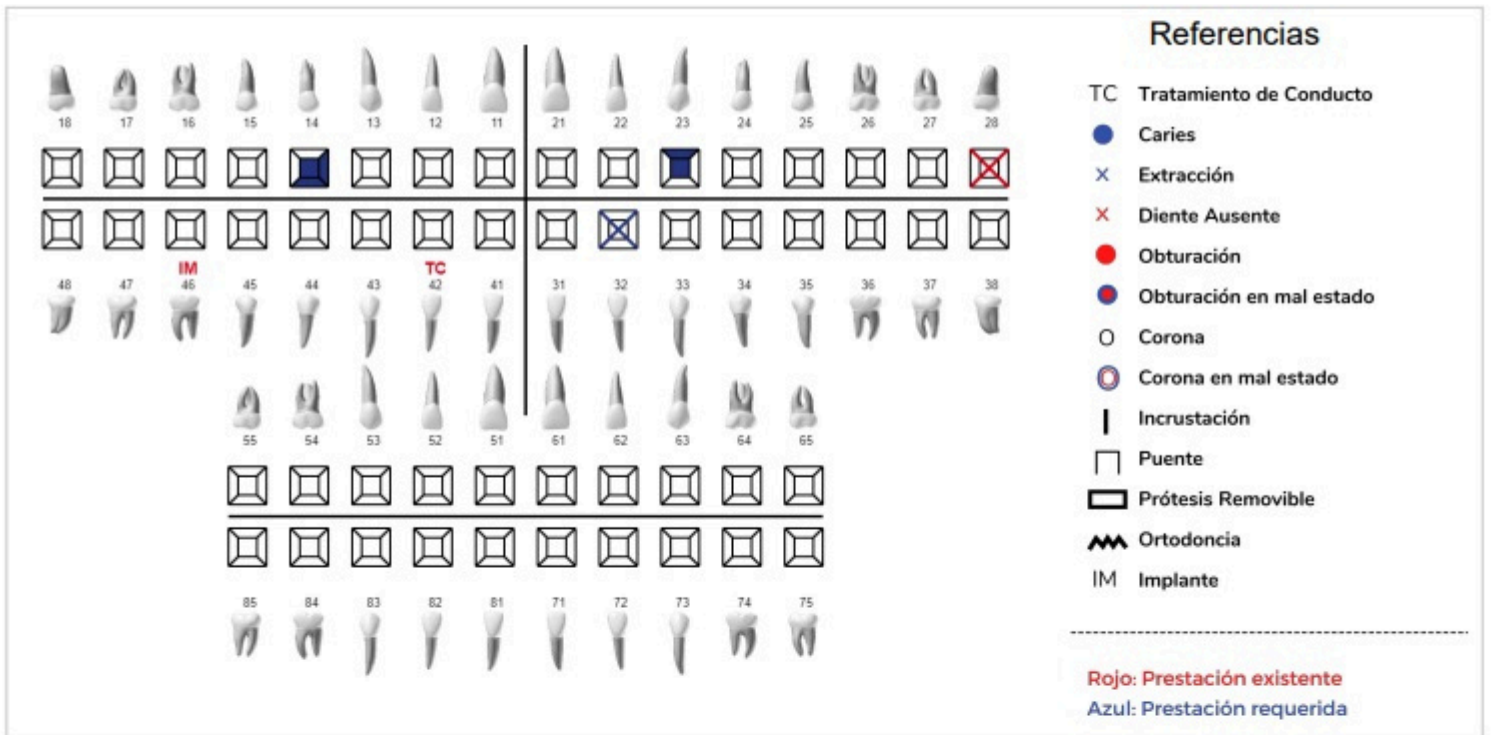
**Edad:**

38 años, 4 meses

**Fecha de impresión:**

10/9/2024

**Teléfono:**



**Observaciones:**

**Dr/Dra. Jose Coronado**

<b>Paciente</b>	<i>Florencia Ami</i>
<b>Edad</b>	<i>38 años, 1m</i>
<b>Fecha Nacimiento</b>	<i>05/05/1986</i>
<b>Genero</b>	<i>Femenino</i>
<b>Fecha RX</b>	<i>06/06/2024</i>
<b>Cefalograma</b>	<i>Ricketts Lateral 32</i>
<b>Fecha de Trazado</b>	<i>10/06/2024</i>
<b>Dr/Dra.</b>	<i>Jose Coronado</i>
<b>Instituto</b>	<i>Centro Radiológico Dental</i>

## Cefalograma Ricketts Lateral 32

Paciente	Florencia Ami	Tipo Estudio	Inicial
Fecha Nacimiento	05/05/1986	Genero	F
Fecha RX	06/06/2024	Edad	38 años, 1m
Dr/Dra.	Jose Coronado	Instituto	Centro Radiológico Dental

Campo I : Problema Dentario	Norma Pac	DS	CB	Valor Paciente	Cant Desv
01 Relación Molar	-3 mm	3		<b>-1.21 mm</b>	0.59
03 Relación Canina	-2 mm	3		<b>-1.05 mm</b>	0.31
05 Resalte Incisivo	2.5 mm	2		<b>2.38 mm</b>	-0.06
09 Extrusión Incisivo Inferior	1.25 mm	2		<b>0.80 mm</b>	-0.22
11 Ángulo interincisivo	130° 0'	6		<b>123° 11'</b>	-1.13*
07 Sobremordida Incisiva	2.5 mm	2		<b>1.14 mm</b>	-0.68

Campo II : Problema Esqueletal	Norma Pac	DS	CB	Valor Paciente	Cant Desv
13 Convexidad facial	0.59 mm	2	-0.2	<b>6.96 mm</b>	3.18***
15 Altura Facial Inferior	47° 0'	4		<b>42° 23'</b>	-1.15*

Campo III : Problema Oseo Dentario	Norma Pac	DS	CB	Valor Paciente	Cant Desv
18 Posición molar Superior	19.00 mm	3	1	<b>14.42 mm</b>	-1.52*
20 Posición Incisivo Inf a A-Pg	1 mm	2		<b>3.43 mm</b>	1.21*
22 Posición Incisivo Sup a A-Pg	3.5 mm	2		<b>5.94 mm</b>	1.22*
24 Inclinación Incisivo Inferior	21° 59'	4		<b>29° 13'</b>	1.80*
25 Inclinación Incisivo Superior	28° 0'	4		<b>26° 55'</b>	-0.26
27 Altura Posterior del plano oclusal	2.10 mm	3	0.3	<b>8.76 mm</b>	2.22**
28 Inclinación de plano Oclusal	25° 30'	4	0.5	<b>12° 36'</b>	-3.22***

Campo IV : Problema Estético	Norma Pac	DS	CB	Valor Paciente	Cant Desv
29 Protrusión labial	-3.40 mm	2	-0.2	<b>-0.28 mm</b>	1.56*
30 Longitud del labio Superior	26.10 mm	2	0.3	<b>27.09 mm</b>	0.49
31 Distancia comisura a plano Oclusal	-2.80 mm	2	0.1	<b>1.49 mm</b>	2.14**

Campo V : Problema Determinante	Norma Pac	DS	CB	Valor Paciente	Cant Desv
32 Profundidad Facial	89° 6'	3	0.3	82° 30'	-2.19**
35 Cono Facial	67° 59'	3		69° 19'	0.44
34 Eje Facial	90° 0'	3		81° 21'	-2.87**
36 Profundidad Maxilar	90° 0'	3		89° 22'	-0.20
37 Altura Maxilar	56° 30'	3	0.5	59° 35'	1.02*
38 Inclinación Plano Palatino a Frankfort	1° 0'	3		0° 34'	-0.14
39 Ángulo Frankfurt - Mandibular	23° 53'	4	-0.3	27° 30'	0.90

Campo VI : Problema Estructural Int.	Norma Pac	DS	CB	Valor Paciente	Cant Desv
40 Deflexión craneal	28° 24'	3	0.2	27° 30'	-0.29
42 Longitud Craneal Anterior	60.60 mm	2	0.8	54.17 mm	-3.21***
44 Altura Facial Posterior	60.60 mm	3	0.8	61.52 mm	0.30
46 Posición Rama Mandibular	76° 0'	3		68° 10'	-2.60**
48 Localización del Porio	41.80 mm	2	0.4	40.33 mm	-0.73
50 Arco Mandibular	29° 29'	4	0.5	39° 32'	2.50**
51 Longitud cuerpo Mandibular	76.20 mm	3	1.6	60.68 mm	-5.17*****+

Análisis línea de Mc Namara	Norma Pac	DS	CB	Valor Paciente	Cant Desv
Punto "A" a línea de Mc Namara	1 mm	2		-0.25 mm	-0.62
Pogonio a línea de Mc Namara	-4 mm	4.5		-13.91 mm	-2.20**

### Biotipo

-0.46 (Meso Facial)

### Diagnóstico presuntivo realizado por software

*Clase II esquelética, Maxilar Superior Ortognático, Mandíbula retrognática, Altura facial inferior disminuida, Relación Molar cefalométrica de Clase I, Incisivo inferior Protruido, Incisivo inferior Proinclinado, Incisivo superior Protruido, Incisivo superior en inclinación Normal*

### Referencias:

DS: Desvío estándar, CB: Corrección biológica, #Desv: Cantidad Desviación estándar

**Cefalograma Ricketts Lateral 32**

Paciente	Florencia Ami	Tipo Estudio	Inicial
Fecha Nacimiento	05/05/1986	Genero	F
Fecha RX	06/06/2024	Edad	38 años, 1m
Dr/Dra.	Jose Coronado	Instituto	Centro Radiológico Dental

